

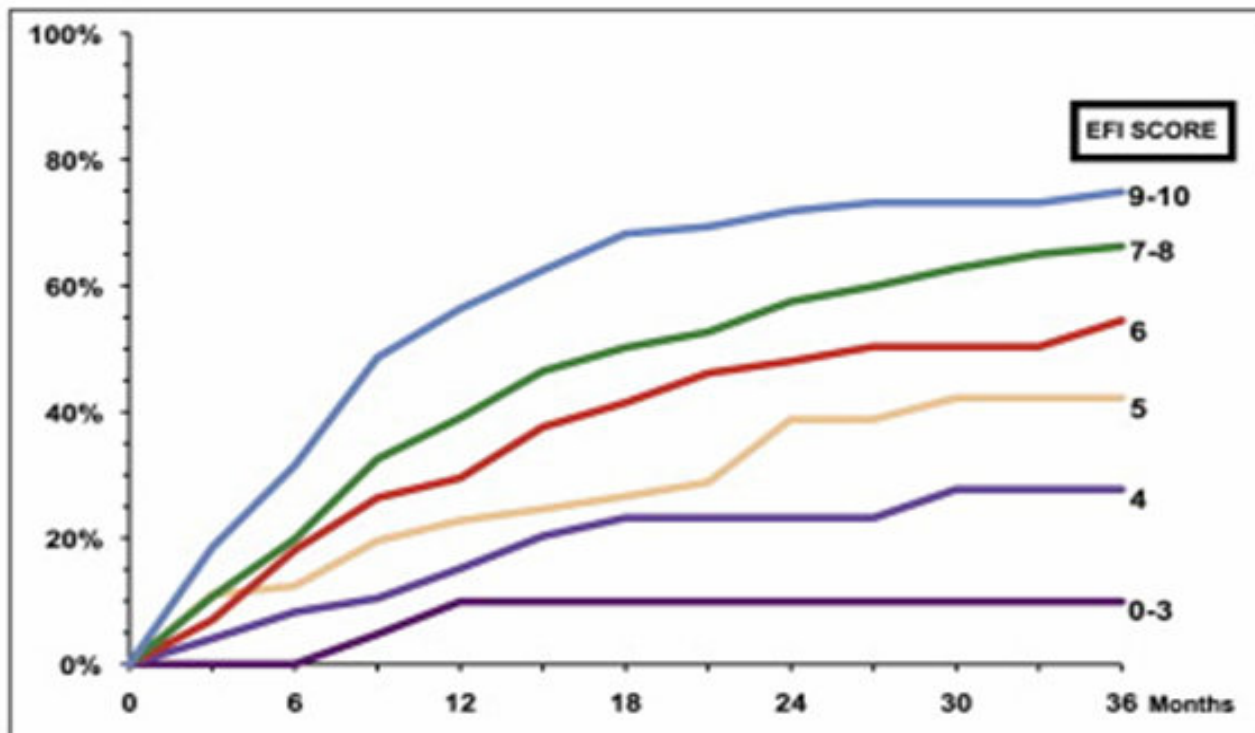
**ENDOMETRIOSE FERTILITÄTS INDEX (EFI)
Adnex-Funktions (AF) Score postoperativ**

Score	Beschreibung		links	rechts	gesamt
4 =	normal	Tuben	<input type="text"/>	<input type="text"/>	
3 =	leichte Dysfunktion				
2 =	mäßige Dysfunktion	Fimbrien	<input type="text"/>	<input type="text"/>	
1 =	schwere Dysfunktion				
0 =	entfernt/ funktionslos	Ovarien	<input type="text"/>	<input type="text"/>	
		niedrigster Score	<input type="text"/>	+ <input type="text"/>	= <input type="text"/>

Zur Berechnung des AF-Scores werden jeweils die niedrigsten Scores von rechts und links addiert. Ist das Ovar auf einer Seite entfernt, wird zur Berechnung des AF-Score der niedrigste Score der anderen Seite verdoppelt.

ENDOMETRIOSE FERTILITÄTS INDEX (EFI)					
anamnestische Faktoren			chirurgische Faktoren		
Faktor	Beschreibung	Punkte	Faktor	Beschreibung	Punkte
Alter	≤ 35 Jahre	2	AF-Score	7-8 (hoch)	3
	36 - 39 Jahre	1		4-6 (mäßig)	2
	≥ 40 Jahre	0		1-3 (niedrig)	0
Sterilitätsdauer	3 Jahre	2	AFS Implantat Score	< 16	1
	> 3 Jahre	0		≥ 16	0
Schwangerschafts- Anamnese	mind. 1 SS	1	AFS Gesamt Score	< 71	1
	bisher keine SS	0		≥ 71	0
Gesamt anamnestische Faktoren			Gesamt chirurg. Faktoren		
EFI = anamnestische + chirurgische Faktoren:					<input type="text"/>

Schwangerschaftschancen nach EFI



Beschreibung des postoperativen Adnex- Funktion (AF) Scores

Organ	Dysfunktion	Beschreibung
Tube	leicht	geringe Schädigung der Tubenserosa
	mäßig	mäßige Schädigung von Tubenserosa oder -mukosa; mäßige Einschränkung der Tubenmotilität
	schwer	Wandfibrose oder leicht bis mäßige Salpingitis isthmica nodosa; schwere Einschränkung der Tubenmotilität
	funktionslos	kompletter Tubenverschluss, ausgedehnte Fibrose oder isthmica nodosa
Fimbrien	leicht	geringe Fimbrienschädigung mit minimaler Narbenbildung
	mäßig	mäßige Fimbrienschädigung, mit mäßiger Narbenbildung, mäßiger Verlust der Fimbrienarchitektur und minimaler intrafimbriale Fibrose
	schwer	schwere Fimbrienschädigung, mit schwerer Narbenbildung, schwerer Verlust der Fimbrienarchitektur und mäßige intrafimbriale Fibrose
	funktionslos	schwere Fimbrienschädigung, mit ausgedehnter Narbenbildung, kompletter Verlust der Fimbrienarchitektur, kompletter Tubenverschluss oder Hydrosalpinx
Ovarien	leicht	normale oder nahezu normale Größe; geringe oder leicht Schädigung der Ovar-Serosa
	mäßig	reduzierte Ovargröße um mindestens ein Drittel, mäßige Schädigung der Ovaroberfläche
	schwer	reduzierte Ovargröße um mindestens zwei Drittel, schwere Schädigung der Ovaroberfläche
	funktionslos	Ovar entfernt oder komplett in Adhäsionen verhaftet